

丙戊酸钠致顽固性低蛋白血症性腹水 个案报道并文献复习



杨会敏^{1, 2}, 刘丝荪³, 王 芬³

1. 江西省妇幼保健院急诊科 (南昌 330006)
2. 南昌大学附属妇幼保健院急诊科 (南昌 330006)
3. 南昌大学第一附属医院妇产科 (南昌 330006)

【摘要】丙戊酸钠是一种广泛用于临床的广谱抗癫痫药, 其常见不良反应为恶心、呕吐、皮疹、共济失调、白细胞减少等, 鲜有导致顽固性低蛋白血症性腹水病例。现回顾性分析南昌大学第一附属医院收治的一例丙戊酸钠引起顽固性低蛋白血症性腹水病例的诊疗经过, 旨在为临床实践提供参考。

【关键词】丙戊酸钠; 低蛋白血症; 腹水

Case report and literature review of refractory hypoalbuminemic ascites caused by sodium valproate

Hui-Min YANG^{1,2}, Si-Sun LIU³, Fen WANG³

1. Department of Emergency, Jiangxi Maternal and Child Health Hospital, Nanchang 330006, China
2. Department of Emergency, Maternal and Child Health Affiliated Hospital of Nanchang University, Nanchang 330006, China
3. Department of Obstetrics and Gynecology, The First Affiliated Hospital of Nanchang University, Nanchang 330006, China

Corresponding author: Fen WANG, E-mail: 272524387@qq.com

【Abstract】Sodium valproate is widely used in clinical practice as a broad-spectrum anti-epileptic. The common adverse reactions are nausea, vomiting, skin rash, ataxia and leukopenia. There are few reported cases of refractory hypoproteinemia ascites. We retrospectively analyzed the diagnosis and treatment of a case of refractory hypoalbuminemia ascites caused by sodium valproate in the First Affiliated Hospital of Nanchang University, aiming to provide clinician introduction with the benefit of our experience.

【Keywords】Sodium valproate; Hypoproteinemia; Ascites

腹水及低蛋白血症是临床常见症状之一, 其病因主要有肿瘤性、结核性、肝源性等, 而药物性低蛋白血症性腹水极为罕见。丙戊酸钠作为传统的抗癫痫药物 (anti epileptic drugs, AEDs), 常见的不良反应有皮肤损害、肝损害、血小板及

白细胞降低等, 鲜有导致低蛋白血症及腹水的病例。本文对南昌大学第一附属医院收治的一例丙戊酸钠相关的顽固性低蛋白血症性腹水病例进行报道, 旨在提醒医务人员丙戊酸钠和低蛋白血症及腹水之间可能存在的关联。

DOI: 10.12173/j.issn.1004-5511.202101042

基金信息: 江西省自然科学基金 (20192BAB205076)

通信作者: 王芬, 博士, 副主任医师, E-mail: 272524387@qq.com

<http://www.jnewmed.com>

1 临床资料

患者，女，43岁，因反复腹胀3月余，加重半月由外院转入。既往癫痫病史16年，一直口服丙戊酸钠缓释片（750 mg bid）抗癫痫治疗，病情控制良好，G4P3。查体：蛙状腹，软，无压痛，无反跳痛，移动性浊音阳性，听诊肠鸣音正常，专科查体无异常。入院腹水细胞学（-）。血常规：白细胞（ $2.85 \times 10^9/L$ ）、红细胞（ $2.40 \times 10^{12}/L$ ）、血红蛋白（78 g/L）。血生化：总蛋白（57.1 g/L）、白蛋白（23.4 g/L）、肿瘤标志物（CA125: 174.20 U/mL），大小便常规大致正常，结核感染T细胞斑点试验（T-spot）阴性。

因腹水原因不明、影像学提示恶性肿瘤，于

入院第6天行腹腔镜探查术，术中见双侧卵巢外观正常，因大网膜与腹膜致密粘连，行大网膜活检，术后病理示大网膜炎症性病变。术后恢复欠佳，静脉输注人血白蛋白（10 g bid）纠正低蛋白血症。入院第7天复查血常规及血生化，监测白细胞与白蛋白（图1、图2）。入院第8天患者诉胸闷气憋，胸腔彩超提示双侧胸腔积液（左侧深度7.7 cm，右侧深度6.6 cm），心脏彩超提示少量心包积液。因患者有癫痫病史，长期口服丙戊酸钠缓释片，神经内科会诊认为患者白细胞低，可能为药物不良反应，嘱监测丙戊酸钠血液浓度，并换用左乙拉西坦（500 mg qd）控制癫痫，并继续监测白细胞及白蛋白。

因患者病情逐渐加重，腹水原因不明，持续

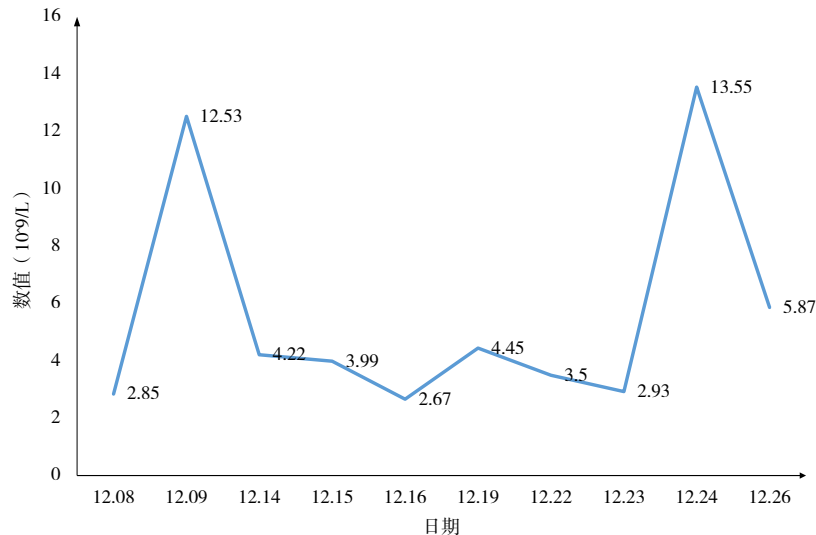


图1 患者入院后白细胞变化情况

Figure 1. Changes of white blood cells after admission

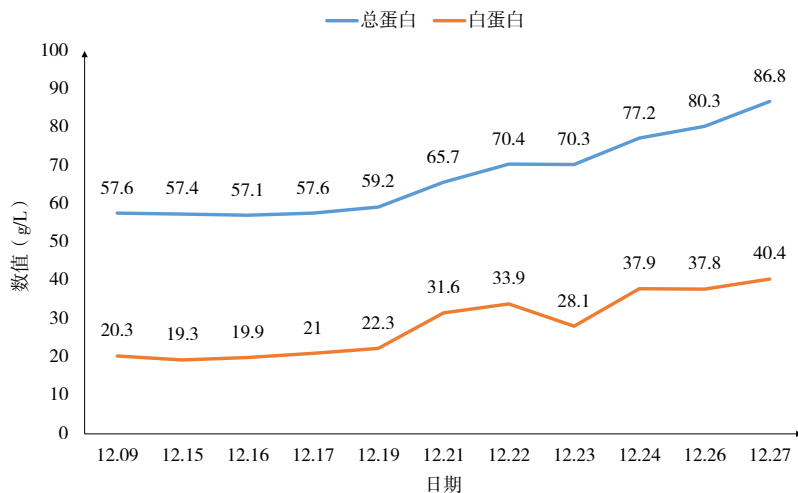


图2 患者入院后白蛋白与总蛋白变化情况

Figure 2. Changes of albumin and total protein after admission

输注白蛋白后仍进行性下降,于入院第 11 天行多学科会诊。结论如下:①患者持续低蛋白血症,腹水原因不明,建议完善胸腹水常规生化及染色体和抗酸染色检查,排除淋巴漏,可行核素扫描进一步检查,并反复多次检查胸腹水。②低蛋白血症最常见原因考虑为肝硬化,但结合患者检验及全腹 CT 提示不支持肝硬化诊断,患者乙肝核心抗体阳性,但仍不能除外病毒性感染,建议完善高敏乙肝 DNA 检验进一步除外乙型肝炎,继续完善其他类型病毒性肝炎鉴别诊断。③患者 T-spot 检查阴性,考虑结核的可能性不大,其病情复杂,需考虑较少发生的真菌感染可能,建议进行胸腹水真菌培养。④患者平素无发热、关节肿痛、皮疹、口腔溃疡、光过敏、雷诺现象等,也无口干、眼干、牙齿片状脱落等,检查抗环瓜氨酸肽抗体阴性、抗核抗体(anti-nuclear antibody, ANA)核颗粒型阳性,ANA14 项、伴抗中性粒细胞胞浆抗体(anti-neutrophil cytoplasmic antibody, ANCA)阴性,继续完善核心磷脂抗体、抗 $\beta 2$ 糖蛋白 1 抗体、狼疮抗凝物检查排除免疫系统疾病。⑤患者外院全腹部 CT 提示有多发肿大淋巴结,建议复查全腹部 CT(平扫+增强),可行 PET-CT 检查进一步查找病因,进行网织红细胞检查、骨髓穿刺、骨髓活检等排除血液系统疾病,进行下腔静脉、门静脉、肝静脉彩超排除布-加综合征。⑥患者长期服用丙戊酸钠缓释片(750 mg bid),其有致血常规三系减少等不良反应,但致腹水病例极罕见,丙戊酸钠血药浓度为 99.51 ng/mL,属于正常范围,已改用左乙拉西坦,建议监测血常规及肝肾功能,密切观察病情变化。

完善并执行多学科会诊意见。胸水培养、胸水染色体、HBV-DNA 均阴性,门静脉、肝静脉、下腔静脉彩超均无异常。胸腔穿刺置管引流,继续补充白蛋白,于入院第 10 天停用丙戊酸钠缓释片,改用左乙拉西坦,继续监测血常规及白蛋白(图 1、图 2)。

改用左乙拉西坦后,患者病情较前逐渐好转,腹水消失,于入院第 21 天出院。出院后 2 周复查:精神食欲可,彩超示右侧附件区可见一大小约 2.3 cm × 1.8 cm 无回声区,边清壁薄,左侧附件区未见明显异常回声,肿瘤标志物(CA125: 32.7 U/mL),血常规及血生化均正常范围。本研究报告病例已获患者及家属知情同意。

2 讨论

结合本例患者实际情况分析低蛋白血症性腹水的常见原因^[1-4]:①肝硬化,本例患者乙肝五项阴性,HBV-DNA 阴性,CT 未提示肝脏形态改变,故可排除。②结核性腹水,该患者李凡他试验阳性,但血清及腹水 T-spot 以及结核菌素(PPD)均阴性,且患者无发热,胸部 CT 无结核表现,可排除。③恶性肿瘤,患者腹水,CA125 升高,全腹 CT 提示恶性肿瘤,后穹窿穿刺染色体(-),腹水细胞学(-),行腹腔镜探查后仍无恶性证据,术中活检病理示为炎症性病变,多次送胸腹水亦无恶性证据,故不支持。④心源性腹水,患者 ECG 正常,心脏彩超提示少许心包积液,证据不充分。⑤肾源性腹水,患者无肾脏病史,尿蛋白阴性,肾功能及泌尿系彩超及 CT 均正常,可排除。⑥布-加综合征,患者门静脉、肝静脉、下腔静脉内均未见异常,可排除。⑦自身免疫性疾病,自身抗体检查阴性,也不支持。

鉴于该患者病情复杂,结合癫痫病史,长期口服丙戊酸钠 16 年,换用药物后,腹水及低蛋白血症明显好转,考虑该患者出现了口服丙戊酸钠的罕见并发症。AEDs 是治疗癫痫最重要和最基本的手段,可分为传统 AEDs 和新型 AEDs^[5-7]。传统 AEDs 药物治疗窗窄,易发生特异体质反应,如严重的皮肤损害、肝损害、血小板减少、再生障碍性贫血等^[8-16]。丙戊酸钠属于传统 AEDs,其副作用有:①皮肤黏膜,包括皮疹、瘙痒、药物超敏综合征、中毒性表皮溶解坏死等,可能是由于丙戊酸钠充当半抗原与内源性蛋白质结合形成半抗原-载体复合物,由位于淋巴结和其他组织中的主要组织相容性复合体(major histocompatibility complex, MHC)中的抗原呈递细胞处理,从而刺激 T 细胞产生,引起临床表现,或药物直接和免疫受体结合刺激特定的 T 细胞,引起变态反应^[12,17]。②神经系统,包括嗜睡、头晕、共济失调等^[18],机制是丙戊酸钠抑制腺苷酸环化酶,阻碍环磷酸腺苷合成,引起头晕、共济失调等不良反应,此外,丙戊酸钠降低体内 α -酮戊二酸含量,抑制肉碱的生成导致代谢紊乱^[6,9,19]。③消化系统,恶心、呕吐、腹泻、肝功能异常等,可能与药物在体内产生活性代谢产物有关,其代谢产物 2-丙基-4-戊烯酸可抑制线粒体 β 氧化,引起肝细胞脂质沉

积和空泡变性,诱导肝脏氧化应激物质增多和使谷胱甘肽耗竭,还使线粒体游离辅酶 A 和游离肉碱减少,影响糖异生、脂酸氧化和合成等代谢途径而导致肝损伤^[6, 20-21]。④血液系统,包括血小板和白细胞减少等^[22],可能是因为丙戊酸钠直接抑制造血系统,引起恶血质^[6, 23],亦可能是丙戊酸钠影响促凝和抗凝血因素,降低了凝血因子、纤维蛋白原的水平以及血小板计数,导致血液毒性^[24-25],同时丙戊酸钠抑制血小板膜上的花生四烯酸转化为前列腺素和血栓素,抑制血小板聚集,引起血液系统凝血功能障碍^[26]。⑤其他,如体重改变、视觉异常等。

AEDs 的不良反应经减量或停药后可恢复,但对于治疗窗较窄或具有非线性药物代谢动力学特征的 AEDs,如卡马西平、丙戊酸钠等,应注意监测血药浓度,避免出现药物过量或中毒。研究表明,不良反应发生率随着浓度增加而上升^[6, 13, 27]。该患者丙戊酸钠浓度为 99.51 ng/mL,而正常范围为 50~100 ng/mL。患者白细胞下降,顽固性低蛋白血症,伴腹水,更换 AEDs 后,白细胞及白蛋白均逐渐恢复,故考虑该患者出现了丙戊酸钠罕见并发症。

综上所述,本患者病情复杂,诊断困难,辅助检查未见明显阳性,常见的腹水病因已排除,腹腔镜探查亦未能明确病因。结合病史,考虑该患者出现了丙戊酸钠罕见并发症,后续治疗证实了该诊断。通过本病例提醒临床医师在使用丙戊酸钠的过程中应监测血常规及肝肾功情况,必要时行血药浓度监测,尽量减少药物不良反应的发生。

参考文献

- 1 陈敏,刘真真,胡辉歌,等. 疑难低蛋白血症的诊治[J]. 中华消化杂志, 2017, 37(7): 476-480. DOI: 10.3760/ema.j.issn.0254-1432.2017.07.011. [Chen M, Liu ZZ, Hu HG, et al. Diagnosis and treatment of difficult hypoproteinemia[J]. Chinese Journal of Digestion, 2017, 37(7): 476-480.]
- 2 孙超,郭欣,许新华,等. 低蛋白血症与临床各系统疾病转归的相关性研究进展[J]. 承德医学院学报, 2015, 32(5): 435-437. DOI: CNKI:SUN:CDYX.0.2015-05-034. [Sun C, Guo X, Xu XH, et al. Research progress on the correlation between hypoproteinemia and clinical disease outcome [J]. Journal of Chengde Medical College, 2015, 32(5): 435-437.]
- 3 孟亚莉,郑松柏. 老年人低蛋白血症研究进展[J]. 中华老年医学杂志, 2020, 39(2): 228-232. DOI: 10.3760/ema.j.issn.0254-9026.2020.02.024. [Meng YL, Zheng SB. Research progress on hypoalbuminemia in the elderly[J]. Chinese Journal of Geriatrics, 2020, 39(2): 228-232.]
- 4 Soeters PB, Wolfe RR, Shenkin A. Hypoalbuminemia: pathogenesis and clinical significance[J]. JPEN J Parenter Enteral Nutr, 2019, 43(2): 181-193. DOI: 10.1002/jpen.1451.
- 5 周静. 癫痫患者 172 例丙戊酸钠血药浓度分析[J]. 临床合理用药杂志, 2021, 14(10): 147-149. DOI: 10.15887/j.cnki.13-1389/r.2021.10.063. [Zhou J. Analysis of blood concentration of sodium valproate in 172 patients with epilepsy[J]. Journal of Clinical Rational Drug Use, 2021, 14(10): 147-149.]
- 6 李璐,王占璋,胡晋卿,等. 230 例丙戊酸盐类药物不良反应的临床分析[J]. 今日药学, 2020, 30(6): 412-414. DOI: 10.12048/j.issn.1674-229X.2020.06.010. [Li L, Wang ZZ, Hu JQ, et al. Analysis on 230 cases of adverse reactions included by valproate[J]. Pharmaceutical Today, 2020, 30(6): 412-414.]
- 7 Peng X, Yan Y, Chen R, et al. Long-term safety, tolerability, and efficacy of magnesium valproate versus sodium valproate in acute seizures[J]. Curr Med Res Opin, 2020, 36(2): 271-276. DOI: 10.1080/03007995.2019.1699520.
- 8 谭亚倩,王占璋,卢浩扬,等. 丙戊酸钠临床药物不良反应分析及合理用药[J]. 中国临床药理学杂志, 2020, 36(16): 2501-2503. DOI: 10.13699/j.cnki.1001-6821.2020.16.032. [Tan YQ, Wang ZZ, Lu HY, et al. Analysis of clinical adverse drug reactions of sodium valproate and its rational drug use[J]. Chinese Journal of Clinical Pharmacology, 2020, 36(16): 2501-2503.]
- 9 张永生. 丙戊酸钠用于临床治疗的不良反应及合理用药分析[J]. 医学食疗与健康, 2021, 19(4): 54-55. [Zhang YS. Adverse reactions of sodium valproate in clinical treatment and rational drug use[J]. Medical Diet and Health, 2021, 19(4): 54-55.]
- 10 岑俊红. 丙戊酸钠血药浓度与抗癫痫疗效及不良反应关系研究[J]. 中外女性健康研究, 2018, (18): 64-99. DOI: 10.3969/j.issn.2096-0417.2018.18.039. [Cen JH. Study on the relationship between serum concentration of sodium valproate and antiepileptic efficacy and adverse reactions[J]. Chinese and Foreign Women Health

- Research, 2018, (18): 64–99.]
- 11 郝玉竹, 陈淑宝, 刘铁桥. 丙戊酸钠相关外周性水肿 1 例[J]. 中国新药与临床杂志, 2020, 39(3): 191–192. DOI: [10.14109/j.cnki.xyylc.2020.03.13](https://doi.org/10.14109/j.cnki.xyylc.2020.03.13). [Hao YZ, Chen SB, Liu TQ. Peripheral edema caused by sodium valproate: a case report[J]. Chinese Journal of New Drugs and Clinical, 2020, 39(3): 191–192.]
 - 12 Kim HK, Kim DY, Bae E, et al. Adverse skin reactions with antiepileptic drugs using korea adverse event reporting system database, 2008–2017[J]. J Korean Med Sci, 2020, 35(4): e17. DOI: [10.3346/jkms.2020.35.e17](https://doi.org/10.3346/jkms.2020.35.e17).
 - 13 Drisaldi A, Weeda E, Neyens R, et al. Accuracy of valproic acid concentration correction based on serum albumin[J]. Neurocrit Care, 2019, 30(2): 301–306. DOI: [10.1007/s12028-018-0627-4](https://doi.org/10.1007/s12028-018-0627-4).
 - 14 Buoli M, Serati M, Botturi A, et al. The risk of thrombocytopenia during valproic acid therapy: a critical summary of available clinical data[J]. Drugs R D, 2018, 18(1): 1–5. DOI: [10.1007/s40268-017-0224-6](https://doi.org/10.1007/s40268-017-0224-6).
 - 15 Abosi O, Lopes S, Schmitz S, et al. Cardiometabolic effects of psychotropic medications[J]. Horm Mol Biol Clin Investig, 2018, 36(1). DOI: [10.1515/hmbci-2017-0065](https://doi.org/10.1515/hmbci-2017-0065).
 - 16 Woo PY, Woo AW, Lam SW, et al. Incidence, presentation, and risk factors for sodium valproate-associated hyperammonemia in neurosurgical patients: a prospective, observational study[J]. World Neurosurg, 2020, 144: e597–e604. DOI: [10.1016/j.wneu.2020.09.027](https://doi.org/10.1016/j.wneu.2020.09.027).
 - 17 Fricke-Galindo I, Jung-Cook H, LLerena A, et al. Farmacogenética de reacciones adversas a fármacos antiepilépticos[J]. Neurología, 2018, 33(3): 165–176. DOI: [10.1016/j.nrl.2015.03.005](https://doi.org/10.1016/j.nrl.2015.03.005).
 - 18 Fadare JO, Sunmonu TA, Bankole IA, et al. Medication adherence and adverse effect profile of antiepileptic drugs in Nigerian patients with epilepsy[J]. Neurodegener Dis Manag, 2018, 8(1): 25–36. DOI: [10.2217/nmt-2017-0044](https://doi.org/10.2217/nmt-2017-0044).
 - 19 刘欢. 丙戊酸钠缓释片治疗老年癫痫的临床疗效[J]. 临床合理用药杂志, 2021, 14(15): 68–70. DOI: [10.15887/j.cnki.13-1389/r.2021.15.023](https://doi.org/10.15887/j.cnki.13-1389/r.2021.15.023). [Liu H. Clinical efficacy of sodium valproate sustained-release tablets in the treatment of senile epilepsy[J]. Chinese Journal of Clinical Rational Drug Use, 2021, 14(15): 68–70.]
 - 20 张晓毅, 许莉, 常凯琴, 等. 丙戊酸钠致不良反应 40 例临床分析[J]. 中国疗养医学, 2019, 28(5): 471–473. DOI: [10.13517/j.cnki.ccm.2019.05.008](https://doi.org/10.13517/j.cnki.ccm.2019.05.008). [Zhang XY, Xu L, Chang KQ, et al. Clinical analysis of 40 cases of adverse reactions caused by sodium valproate[J]. Chinese Journal of Convalescent Medicine, 2019, 28(5): 471–473.]
 - 21 Janković SM, Janković SV. Lessons learned from the discovery of sodium valproate and what has this meant to future drug discovery efforts?[J]. Expert Opin Drug Discov, 2020, 15(11): 1355–1364. DOI: [10.1080/17460441.2020.1795125](https://doi.org/10.1080/17460441.2020.1795125).
 - 22 Dumas C, Jamilloux Y, Bienvenu AL. Sodium valproate and dysmegakaryocytopoiesis[J]. Br J Haematol, 2019, 186(2): 204. DOI: [10.1111/bjh.15974](https://doi.org/10.1111/bjh.15974).
 - 23 Malik S, Lally J, Ajnakina O, et al. Sodium valproate and clozapine induced neutropenia: a case control study using register data[J]. Schizophr Res, 2018, 195: 267–273. DOI: [10.1016/j.schres.2017.08.041](https://doi.org/10.1016/j.schres.2017.08.041).
 - 24 Nanau RM, Neuman MG. Adverse drug reactions induced by valproic acid[J]. Clinical Biochemistry, 2013, 46(15): 1323–1338. DOI: [10.1016/j.clinbiochem.2013.06.012](https://doi.org/10.1016/j.clinbiochem.2013.06.012).
 - 25 Kumar R, Vidaurre J, Gedela S. Valproic acid-induced coagulopathy[J]. Pediatr Neurol, 2019, 98: 25–30. DOI: [10.1016/j.pediatrneurol.2019.04.019](https://doi.org/10.1016/j.pediatrneurol.2019.04.019).
 - 26 卓实, 单丽. 丙戊酸钠所致不良反应 60 例临床分析[J]. 临床合理用药杂志, 2016, 9(4): 99–100. DOI: [CNKI:SUN:PLHY.0.2016-04-065](https://doi.org/CNKI:SUN:PLHY.0.2016-04-065). [Zhuo S, Shan L. Clinical analysis of 60 cases of adverse reactions caused by sodium valproate[J]. Journal of Clinical Rational Drug Use, 2016, 9(4): 99–100.]
 - 27 郭晓宁, 金戈. 丙戊酸钠致不良反应 16 例分析[J]. 中国医院用药评价与分析, 2016, 16(2): 240–242. DOI: [10.14009/j.issn.1672-2124.2016.02.034](https://doi.org/10.14009/j.issn.1672-2124.2016.02.034). [Guo XN, Jin G. Analysis of 16 cases of adverse reactions caused by sodium valproate[J]. Evaluation and Analysis of Drug Use in Chinese Hospitals, 2016, 16(2): 240–242.]

收稿日期: 2021 年 03 月 19 日 修回日期: 2021 年 05 月 20 日
本文编辑: 桂裕亮 黄 笛

引用本文: 杨会敏, 刘丝菀, 王芬. 丙戊酸钠致顽固性低蛋白血症性腹水个案报道并文献复习[J]. 医学新知, 2021, 31(5): 395–399. DOI: [10.12173/j.issn.1004-5511.202101042](https://doi.org/10.12173/j.issn.1004-5511.202101042)
Yang HM, Liu SS, Wang F. Case report and literature review of refractory hypoalbuminemic ascites caused by sodium valproate[J]. Yixue Xinzhi, 2021, 31(5): 395–399. DOI: [10.12173/j.issn.1004-5511.202101042](https://doi.org/10.12173/j.issn.1004-5511.202101042)